

Fechamento de diastema anterior: associação de procedimentos ortodôntico e restaurador

Anterior closure diastema: association of orthodontic and restorative procedures

Tiago Turri de Castro Ribeiro¹
Leonardo Fernandes da Cunha²
José Mondelli³
Dirceu Barnabé Raveli⁴

Resumo

Muitas vezes, somente a mecânica ortodôntica não é suficiente para solucionar os casos de fechamento de diastemas. Da mesma forma, apenas uma abordagem restauradora pode resultar em dentes desproporcionais, com uma aparência desarmônica. Nesses casos, uma abordagem multidisciplinar é fundamental. Uma movimentação ortodôntica prévia é essencial para o sucesso do tratamento restaurador, assim como uma comunicação entre o ortodontista e o profissional que realizará as restaurações pode ser favorável no prognóstico. Portanto, esse trabalho ilustra por meio de um caso clínico, aspectos ortodônticos e restauradores que devem ser considerados na realização de fechamento de diastemas.

Descritores: diastema, estética dentária, ortodontia, odontologia cosmética.

Abstract

Several aspects beyond the restorative phase itself such as orthodontic movement and periodontal treatment must be considered in cases of closure of diastemas. In such cases, a multidisciplinary approach is essential. As patients during orthodontic treatment may show high risk of developing dental caries and periodontal disease, inflammation of the gingival tissue is a common finding. For this reason, a preliminary basic periodontal treatment is critical to the success of restorative procedure. In addition, postoperative care and instruction in phonetics, oral hygiene and periodic control must be considered by professionals and patients. Thus, this paper demonstrates through a case report, pre and postoperative issues that should be considered during the closure of diastemas using a layering technique with resin composites.

Descriptors: diastema, esthetics, dental, orthodontics, esthetics dental.

¹ Ortodontista do HRAC-USP.

² Mestre e Professor do Curso de Dentística FUNORTE – Resende – RJ.

³ Prof. Titular de Dentística pela FOB-USP; Coord. do Curso de Dentística FUNORTE – Resende – RJ.

⁴ Prof. Livre Docente do Depto de Ortodontia da FOAR-UNESP - Araraquara.

Introdução

Diversas situações podem causar desconforto estético para os pacientes em odontologia. Os problemas relacionados à anatomia dentária, podem ocasionar uma discrepância de tamanho dentário (discrepância de Bolton)², no excesso ou na redução de largura. Isso ocorre em um número considerável de casos de pacientes que procuram por tratamento ortodôntico. Quando a discrepância de tamanho dentário acontece por redução da largura mesio-distal, verifica-se a presença de diastemas, de uma forma mais comum, entre os incisivos superiores. Pode-se considerar que este espaço entre os dentes, ou a ausência de contato entre dois ou mais dentes consecutivos seja uma condição patológica¹³.

A análise de Bolton consiste na soma do diâmetro dos 12 dentes inferiores (1º molar ao 1º molar) que é dividida pela soma do diâmetro dos 12 dentes superiores (1º molar ao 1º molar) e multiplicada por 100. A proporção média obtida através desta fórmula para uma boa oclusão, bem como uma relação ideal de sobremordida e sobressaliência é de 91,3. Se a proporção exceder este valor, a discrepância se deve a um excesso de estrutura no arco inferior. Se a proporção for menor que 91,3, a discrepância se deve a um excesso de estrutura no arco superior. Uma proporção similar é feita para os seis dentes anteriores sendo o valor ideal 77,2, mantendo-se os mesmos padrões da fórmula anterior para as arcadas superior e inferior.

Bolton publicou uma análise do estudo de 55 indivíduos portadores de oclusões consideradas excelentes. O objetivo foi permitir uma avaliação das discrepâncias de tamanho dentário e sua localização, prevendo a possibilidade de se alcançar uma oclusão dentária satisfatória². Caso não haja discrepância de tamanho dentário entre os arcos superior e inferior, o prognóstico da oclusão final é favorável. Se houver discrepância, o profissional poderá utilizar de procedimentos visando compensar essas alterações, tais como desgastes interproximais nos casos de excesso de tamanho ou acréscimo, através de procedimentos restauradores.

Os tratamentos ortodônticos, de forma geral, promovem uma melhora estética na composição dento-facial. No entanto, nos casos com Discrepância de Bolton, espaços entre os dentes anteriores são uma ocorrência comum mesmo após o tratamento ortodôntico. Nesses casos, uma avaliação estética para uma intervenção ortodôntica-restauradora é necessária para distribuir os espaços e permitir res-

taurações proporcionais e harmônicas⁹.

Assim, diferentes formas de tratamento são descritas na literatura. De acordo com Rocha e Vigorito¹⁹ (1998), compensações nas inclinações dentárias, nas dimensões da sobremordida e sobressaliência podem compensar tais discrepâncias sem a necessidade de desgastes ou aumento das coroas clínicas dos dentes. No entanto, quando o tratamento ortodôntico não for suficiente, um acréscimo de material restaurador se faz necessário. Furuse et. al.⁹ (2007) demonstraram que a associação do tratamento ortodôntico e restaurador, ou quando for possível, a inclusão do tratamento periodontal, podem favorecer os resultados estéticos do tratamento⁸.

Além disso, de acordo com Cunha, Mondelli e Furuse⁴ (2011), o tratamento de raspagem previamente ao fechamento de diastemas é recomendado⁴. Dessa forma, quando a Dentística Restauradora for atuar, a saúde periodontal deve ser considerada criteriosamente^{9,10}.

A técnica restauradora para o fechamento de diastemas tem sido amplamente divulgada. No entanto, cuidados após os procedimentos restauradores também são importantes. Contenções e orientações estéticas devem ser passadas aos pacientes, assim como conscientização de retornos periódicos devem fazer parte do protocolo clínico dos profissionais nessas situações. Dessa forma, a longevidade do tratamento pode ser favorecida.

Portanto, o objetivo deste trabalho é apresentar, por meio de um relato clínico, um caso com Discrepância de Bolton solucionado com resinas compostas após a intervenção ortodôntica e periodontal.

Relato do caso

Paciente do gênero masculino com 20 anos e 8 meses procurou atendimento odontológico para solucionar o problema estético causado pelos diastemas ântero-superiores (Figura 1A). Inicialmente realizou-se a documentação inicial com modelos de estudo e radiografias (Figura 1B).

Após estudo inicial, diagnosticou-se relação dentária Classe I de caninos e molares e diastemas na região ântero-superior. Clinicamente, os dentes 12, 21 e 22 apresentavam-se com angulações inadequadas, o que foi comprovado radiograficamente na imagem panorâmica. Além disso, comprovou-se espaços assimétricos (8,5 mm para o 12 e 7,5 mm para o 22). Há discrepância de Bolton de 2,5 mm, com falta de estrutura dentária na região ântero-superior (Figuras 2A, B, e C).

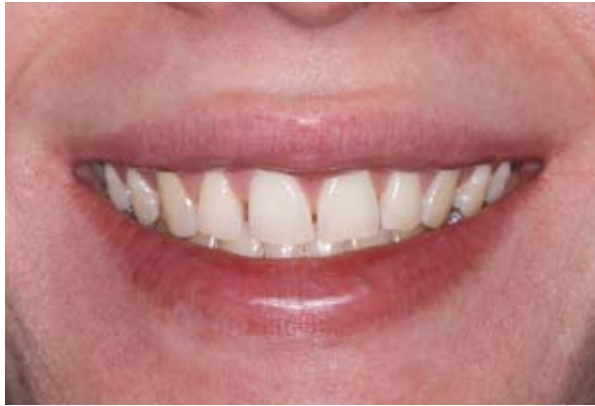

Figura 1A - Aspecto do sorriso inicial. Paciente do gênero masculino com 20 anos e 8 meses procurou atendimento odontológico para solucionar o problema estético causado pelos diastemas dentários anteriores.

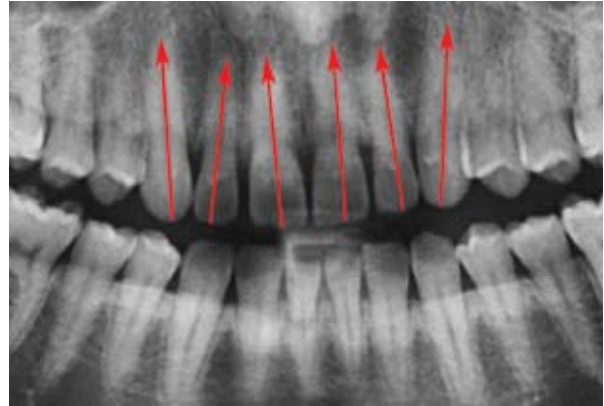

Figura 1B - Radiografia panorâmica aproximada inicial. Notar a angulação dos incisivos.

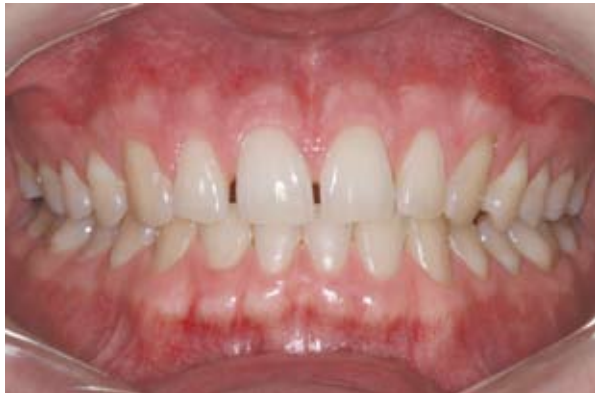

Figura 2A - Observar os diastemas na região antero-superior. Clinicamente, os dentes 12, 21 e 22 apresentavam-se contra-angulados. Além disso, comprovou-se espaços assimétricos (8,5 mm para o 12 e 7,5 mm para o 22). Há discrepância de Bolton de 2,5 mm, com falta de massa dentária na região antero - superior.

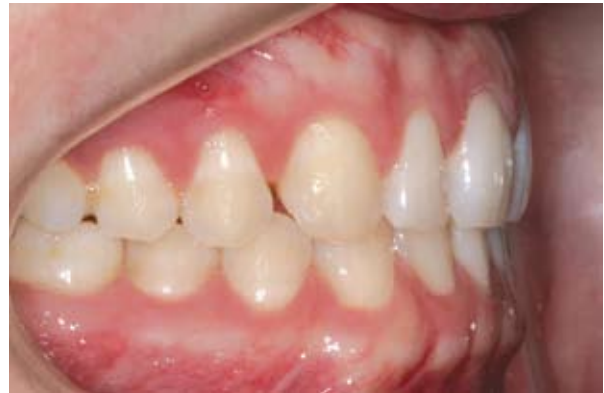

Figura 2B - Foto inicial lateral direita. Após estudo inicial, diagnosticou-se relação dentária Classe I de caninos e molares.

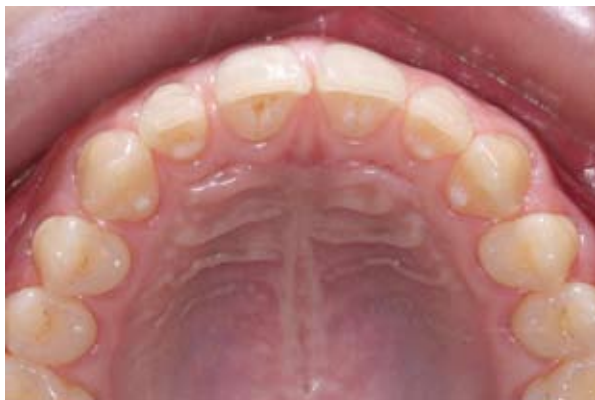

Figura 2C - Vista oclusal inicial. Notar a distribuição desigual dos espaços entre os incisivos.

Alternativas de tratamento

Diferentes tratamentos podem ser utilizados para solucionar o fechamento de diastemas.

Uma solução é, inicialmente, o fechamento

dos diastemas com resina composta de forma direta. Essa é uma solução rápida e conservadora, pois não necessita o desgaste de estrutura dentária. No entanto, o resultado final pode apresentar os dentes de forma desproporcional¹³.

Outra alternativa é o fechamento dos diastemas com facetas laminadas ou coroas totais. Esse tratamento possibilita a correção da proporção dos dentes sem a necessidade de tratamento ortodôntico, sendo portanto mais rápido e com excelente estética final^{1,11}. Entretanto, apresenta como desvantagem o desgaste dentário e maior custo em função do gasto com laboratório.

O tratamento ortodôntico é uma alternativa capaz de alinhar e nivelar os dentes, assim fechando os espaços dos diastemas. É um tratamento que necessita de alguns meses, mas dispensa a necessidade de desgaste de estrutura dentária. Também permite coincidir linhas médias superior e inferior além de melhorar a oclusão do paciente⁶.

Mesmo após o tratamento ortodôntico, em algumas situações, os diastemas persistem. Nessas situações a associação com o tratamento restaurador é possível e recomendado para favorecer o resultado estético final^{18,9}.

Tratamento realizado

Após diagnóstico e planejamento, foi feita colagem (Concise 3M/ESPE) do aparelho fixo superior sem incluir os pré-molares, que apresentavam-se bem intercuspidados. Foi feito o nivelamento superior com melhora da angulação dos dentes 12, 21 e 22 e redistribuição dos espaços para permitir reanatomização com resina, desconsiderando posição da linha média inferior, que apresentava-se desviada para direita devido a discreto laterognatismo. No arco inferior, mesmo sem a necessidade de tratamento ortodôntico, foi realizada a colagem direta de 3x3 para evitar o desenvolvimento de apinhamento ântero-inferior.

O tratamento ortodôntico foi desenvolvido durante 10 meses, em 11 consultas. O nivelamento superior foi realizado com arcos de níquel titânio, calibres .014", .016"x.022", seguido de arco de aço, calibre .018"x.025", e finalizado com arco de níquel titânio termo ativado calibre .021"x.025".

Na fase de finalização da fase ortodôntica notou-se presença de triângulo escuro entre os dentes 11 e 21, devido ao ponto de contato apenas na incisal. Após radiografia desses dentes, confirmou-se angulação excessiva do dente 11. Assim, foi realizada dobra no arco .021"x.025" de níquel titânio termoativado para diminuir a angulação do dente 11, permitindo uma área de conexão adequada entre os incisivos 17. e eliminando o triângulo escuro existente entre eles 22.

As figuras 3A e 3B mostram mecânica próxima da fase de finalização para terminar a distribuição dos espaços.

Durante a mecânica foi feita aplicação tópica de flúor (Flúor Care – FGM) e controle da inflamação gengival. Após avaliação da resposta dos tecidos moles, foi proposto para a paciente o fechamento de diastema utilizando resina composta direta.

O aparelho ortodôntico foi removido e, inicialmente, selecionou-se as cores de dentina e esmalte. Em seguida, o isolamento absoluto do campo operatório foi realizado utilizando lençol de borracha. Toda a superfície do esmalte dos

incisivos superiores e metade mesial dos caninos foi condicionada com ácido fosfórico a 37% (Bisco, Inc, Schaumburg, IL, EUA) para evitar a aplicação de resina sobre área não condicionada. Em seguida, a superfície foi seca e aplicou-se o adesivo Adper ScotchBond Multi-uso (3M/ESPE) utilizando microbrush de tamanho regular (Original Microbrush – Microbrush International). Realizou-se a polimerização conforme instrução do fabricante, com um aparelho a base de LED (Rádii Plus - SDI).

A estratificação da resina composta foi iniciada pela face palatina, na distal dos incisivos centrais, aplicando-se uma resina de esmalte UE1 (Enamel Plus HRi Micerium). Na sequência, foi aplicada uma camada de resina na cor UD2 (Enamel Plus HFO Micerium). Finalmente, uma camada única de resina UE1 (Enamel Plus HRi Micerium) para esmalte foi aplicada sobre toda a superfície vestibular para proporcionar um contorno adequado. Todos os incrementos de resina foram polimerizados pelo tempo recomendado pelo fabricante, de forma contínua e mais próximo possível da região. Os mesmos procedimentos foram realizados para a mesial e distal dos incisivos laterais. Na face mesial dos caninos, foi aplicada uma resina de esmalte UE2 (Enamel Plus HRi Micerium) como primeiro e último incrementos. Entre esses incrementos, foi aplicada uma camada de resina na cor UD2 (Enamel Plus HFO Micerium).

O isolamento absoluto foi removido e feita a retirada dos excessos cervicais com lâmina de bisturi número 12 (Swann-Morton). Em seguida, realizou-se o ajuste incisal com fitas de carbono (Carbono Bausch).

Após 7 dias, os procedimentos de acabamento e polimento foram realizados. Tiras de lixa abrasiva de poliéster foram empregadas nas regiões proximais (Linha Premium Oraltech Grão Fino/XFino (Azul/Salmão), enquanto o contorno das restaurações foi delimitado com discos abrasivos de granulometria sequencial (Sof-Lex Pop-on – 3M ESPE). Em seguida, rodas de feltro (Diamond Flex - FGM) com pasta para polir resinas compostas (Pasta Diamantada Oraltech - Oraltech) e escova impregnada com carbetto de silício (Eve Brush – EVE) foram utilizados para proporcionar o brilho final. O aspecto final das restaurações pode ser visto nas Figuras 4A, B e C.

O resultado final pode ser observado nas figuras 5A e B.

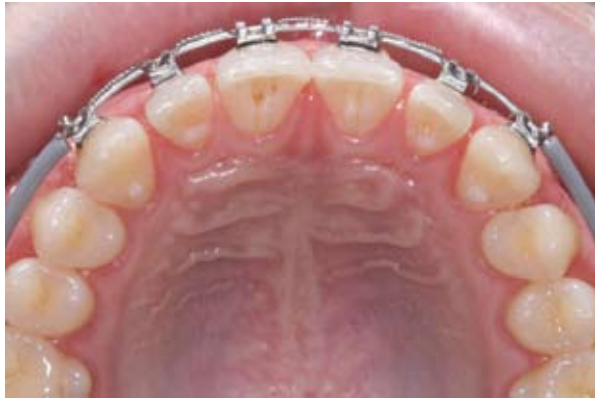

Figura 3A - Foto durante a mecânica ortodôntica. Redistribuição dos espaços para permitir acréscimo de material restaurador de forma uniforme nos dentes.

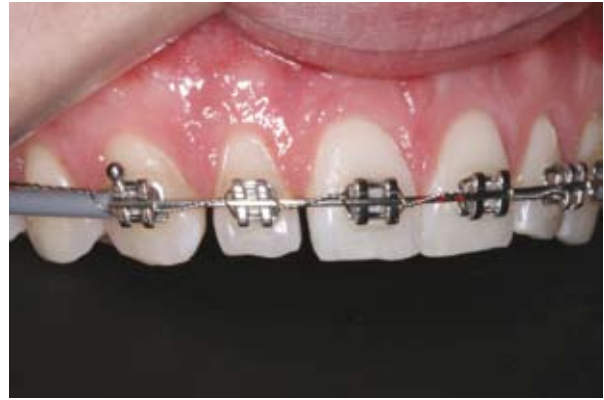

Figura 3B - Pormenor lateral demonstrando a distribuição do espaço, assim permitindo o acréscimo de material na distal do incisivo central e mesial do incisivo lateral.

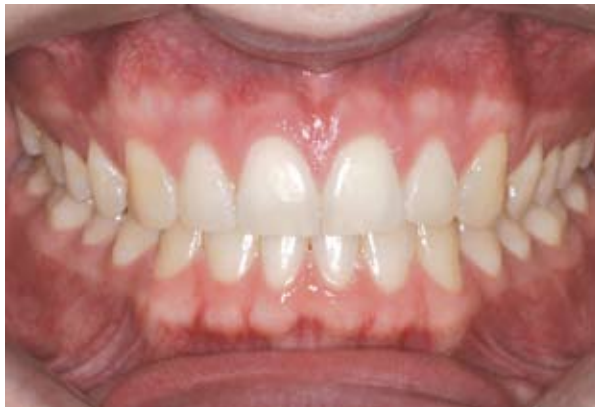

Figura 4A - Realizou-se isolamento absoluto do campo operatório e em seguida, foi feito o condicionamento ácido, e aplicação do adesivo convencional de três passos (Adper ScotchBond Multi-uso (3M/ESPE)). A estratificação da resina composta foi iniciada pela face palatina, na distal dos incisivos centrais, aplicando-se uma resina de esmalte UE1 (Enamel Plus HRi Micerium). Na sequência, foi aplicada uma camada de resina na cor UD2 (Enamel Plus HFO Micerium) e, finalmente, uma camada única de resina UE1 (Enamel Plus HRi Micerium) para esmalte foi aplicada sobre toda a superfície vestibular para proporcionar um contorno adequado. Aspecto das restaurações após o acabamento e polimento final (A).

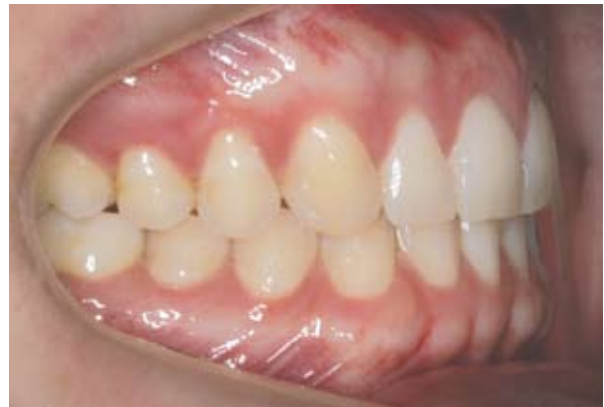

Figura 4B - Pormenor lateral após tratamento ortodôntico e restaurador. Observar a boa relação oclusão mantida e o perfil de emergência das restaurações.

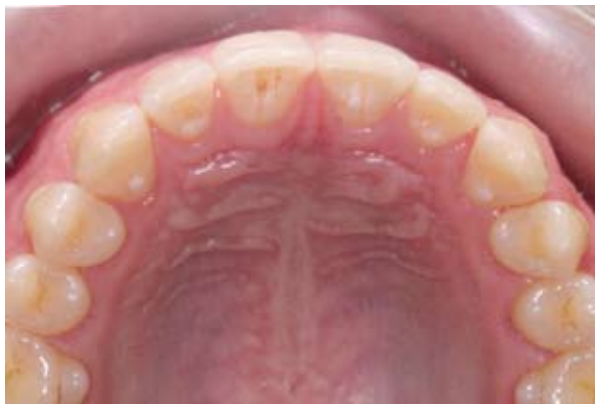

Figura 4C - Vista oclusal final. Notar o contorno incisal das restaurações acompanhando o alinhamento dentário conseguido com o tratamento ortodôntico.

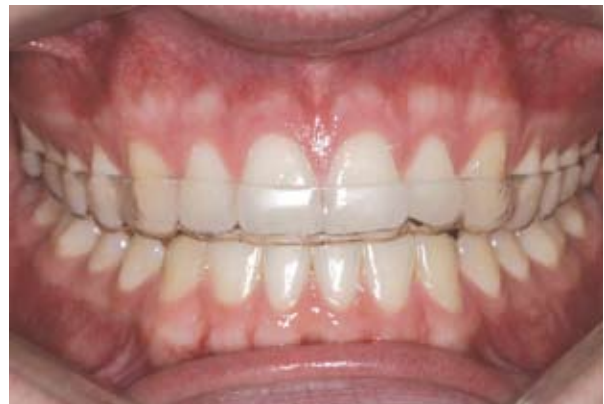

Figura 5: Contenção confeccionada para o paciente utilizar por 6 meses em tempo integral e mais 6 meses para dormir.

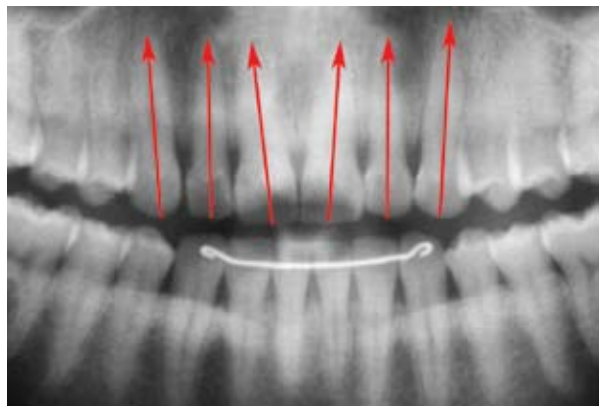


Figura 6A: Radiografia panorâmica aproximada mostrando a correção na angulação dos incisivos proporcionada pelo tratamento ortodôntico. Note a presença do 3x3 na radiografia final.

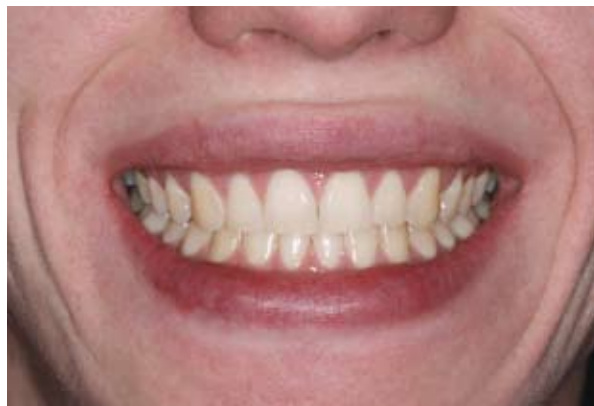

Figura 6B: Aspecto final demonstrando a harmonia do sorriso após o tratamento clínico integrado.

Discussão

O adequado diagnóstico e plano de tratamento são fundamentais para o sucesso nos casos de fechamento de diastemas^{9,13}. Considerando a boa relação sagital e transversal entre os arcos, com chave de Classe I de caninos e trespasse horizontal e vertical adequados, suspeitou-se que a etiologia dos diastemas fosse associada a uma discrepância de Bolton entre os seis dentes ântero-superiores e inferiores. Isso foi confirmado após a somatória mesio-distal dos seis dentes ântero-inferiores. O valor obtido foi multiplicado por 1.3 e o resultado comparado a somatória méso-distal dos 6 dentes ântero-superiores². Constatou-se que havia 2,5 mm de falta de estrutura dentária superior, ou de excesso de massa dentária inferior. Após essa análise, a conduta clínica foi baseada na interpretação de que a estrutura dentária superior era reduzida em relação à inferior.

O emprego de uma mecânica ortodôntica direcionada a área do problema, sem inclusão dos pré-molares superiores e sem a montagem do aparelho fixo inferior, permitiu a realização de um tratamento ortodôntico rápido e eficiente, que preservou as relações oclusais estáveis e saudáveis pré-existentis⁷. No arco inferior optou-se pela colagem de uma contenção 3x3 para prevenir o desenvolvimento do apinhamento terciário²³, fato esse que ocorre, com a maturação da oclusão, em diferentes magnitudes na maioria da população³.

Atualmente, diferentes procedimentos estão disponíveis para o adequado manejo dos pacientes ortodônticos juntamente com a Dentística Restauradora.

O desrespeito de um tratamento clínico integrado com ortodontia-periodontia-dentística pode

levar a fatores que promovem alterações estéticas das estruturas²¹, como dentes muito largos. Por outro lado, esse conceito, quando seguido, permite a excelência do tratamento¹⁴. Por este motivo, como demonstrado no presente relato de caso, foi feita profilaxia, raspagem e orientação de higiene previamente ao tratamento restaurador.

Devido a essa pequena extensão, o tratamento restaurador direto empregando resina composta foi eleito para o caso em questão¹⁶. As resinas compostas apresentam como vantagens conservação da estrutura dentária¹⁵, e durabilidade clínica. Além disso, é um procedimento rápido e de baixo custo quando comparado com sistemas cerâmicos. Após a realização do procedimento, passar orientações para o paciente é fundamental.

O paciente foi moldado e optou-se pelo uso de uma placa de acetato de 1,00 mm como contenção ortodôntica para promover estabilidade dos resultados obtidos, uma vez que não há consenso na literatura de métodos confiáveis para predizer as posições dentárias futuras¹⁸.

A escolha por essa contenção apresenta várias vantagens, como a facilidade de confecção, custo reduzido, menor risco de quebra e discríção estética. Além de ser tão ou até mais efetiva do que a placa de Hawley²⁰. O paciente foi orientado a usar a placa continuamente por 6 meses e para dormir por mais 6 meses. A contenção inferior 3x3 será mantida por tempo indeterminado devido a grande probabilidade de desenvolvimento de apinhamento na região ântero-inferior¹², e a alta exigência estética do paciente.

O paciente deve ser avisado sobre os controles periódicos^{5,9} para se avaliar a necessidade de substituição das restaurações. Além disso, ênfase deve ser dada ao protocolo de higiene oral, destacando

a escovação e o uso do fio dental como obrigatórios na rotina diária.

Conclusões

Uma abordagem que considera aspectos ortodônticos e restauradores é essencial no sucesso do tratamento de casos com diastemas dentários.

Referências bibliográficas

1. Andreiuolo R., Veiga W., Miragaya L., Dias K.R.H.C. Fechamento de diastema com coroas de alumina densamente sintetizada. *Revista Brasileira de Odontologia ABO - RJ* 2011;68(1):81-4.
2. Bolton W.A. The clinical application of tooth-size analysis. *Am J Orthod* 1962;48:504-29.
3. Buschang P.H., Shulman J.D. Incisor crowding in untreated persons 15-50 years of age: United States, 1988-1994. *Angle Orthod* 2003;73(5):502-8.
4. Cunha L.F., Mondelli J., Furuse A.Y. Planejamento e considerações pré e pós-operatórias no fechamento de diastemas. *Revista Brasileira de Odontologia ABO - RJ* 2011;68(1):12-5.
5. da Silva J.M., da Rocha D.M., Travassos A.C., Fernandes V.V., Jr., Rodrigues J.R. Effect of different finishing times on surface roughness and maintenance of polish in nanoparticle and microhybrid composite resins. *Eur J Esthet Dent*;5(3):288-98.
6. Dawson P.E. *Avaliação, Diagnóstico e Tratamento dos Problemas Oclusais*. 2 ed. Rio de Janeiro: Artes Médicas; 1993.
7. Filho L.C. Tratamento Ortodôntico em Adultos: uma Abordagem Direcionada. *R Dental Press Ortodon Ortop Facial* 2001;6(5):63-80.
8. Furuse A.Y., Mondelli J. Esthetic and functional restoration for an anterior open occlusal relationship with multiple diastemata: a multidisciplinary approach. *J Prosthet Dent* 2008;99(2):91-4.
9. Furuse A.Y., Herkrath F.J., Benetti A.R., Mondelli J. Multidisciplinary management of anterior diastemata: clinical procedures. *Pract Proced Aesthet Dent* 2007;19(3):185-91.
10. Henriques P.G., Filho D.P.N., Nunes L.F.P., Nunes M.P. *Atlas Clínico de Cirurgia Plástica Periodontal e Manipulação de Tecidos Moles em Implantodontia* 1ed: Editora Santos; 2007.
11. Kina S. *Invisível - Restaurações estéticas cerâmicas*. 2 ed; 2008.
12. Little R.M. Stability and relapse of mandibular anterior alignment: University of Washington studies. *Semin Orthod* 1999;5(3):191-204.
13. Mondelli J. *Estética e cosmética em clínica integrada restauradora*. São Paulo: Editora Santos; 2003.
14. Mondelli J. *Restaurações Estéticas*. 1 ed. São Paulo: SP: Sarvier S/A Editora de Livros Médicos; 1984.
15. Mondelli J., Sene F., Ramos R.P., Benetti A.R. Tooth structure and fracture strength of cavities. *Braz Dent J* 2007;18(2):134-8.
16. Mooney B. *Operatória Dental*. Buenos Aires: Editorial Médica Panamericana; 1999.
17. Morley J., Eubank J. Macroesthetic elements of smile design. *J Am Dent Assoc* 2001;132(1):39-45.
18. Parker W.S. Retention--retainers may be forever. *Am J Orthod Dentofacial Orthop* 1989;95(6):505-13.
19. Rocha C., Vigorito J.W. Estudo da discrepância de tamanhos dentários em pacientes com oclusão normal com vistas ao alcance das metas ortodônticas. *Ortodontia* 1998;31(3):8-16.
20. Rowland H., Hichens L., Williams A., Hills D., Killingback N., Ewings P. et al. The effectiveness of Hawley and vacuum-formed retainers: a single-center randomized controlled trial. *Am J Orthod Dentofacial Orthop* 2007;132(6):730-7.
21. Rufenacht C.R. *Princípios da integração estética*. São Paulo: Quintessence; 2003.
22. Tamow D.P., Magner A.W., Fletcher P. The effect of the distance from the contact point to the crest of bone on the presence or absence of the interproximal dental papilla. *J Periodontol* 1992;63(12):995-6.
23. Van der Linden F.P. Theoretical and practical aspects of crowding in the human dentition. *Oral Health* 1975;65(9):14-25, 31.